OCT 14 1933
Munich 1933
Lane Medical Library

Röntgenologische Untersuchungen über die Oberkieferhöhle und ihre Beziehungen zu den Zähnen

---

Inaugural-Dissertation

zur

Erlangung der Doktorwürde der Zahnheilkunde

verfaßt und einer

Hohen Medizinischen Fakultät der Bayerischen Ludwig-Maximilians-Universität zu München

vorgelegt von

Edgar Bruno Sackerer

Zahnarzt aus München

München 1933

Universitäts-Buchdruckerei von Dr. C. Wolf & Sohn

Röntgenologische Untersuchungen über die Oberkieferhöhle und ihre Beziehungen zu den Zähnen

---

Inaugural-Dissertation

zur

Erlangung der Doktorwürde der Zahnheilkunde

verfaßt und einer

Hohen Medizinischen Fakultät der Bayerischen Ludwig-Maximilians-Universität zu München

vorgelegt von

Edgar Bruno Sackerer

Zahnarzt aus München

München 1933

Universitäts-Buchdruckerei von Dr. C. Wolf & Sohn

Gedruckt mit Genehmigung der Medizinischen Fakultät
der Bayer. Ludwig-Maximilians-Universität zu München

Referent:

Priv.-Doz. Dr. O. Schneider

Korreferent:

Geheimrat Prof. Dr. E. Lexer

Promoviert am 16. Mai 1933

Bevor ich auf die röntgenologischen Untersuchungen der Kieferhöhle eingehe, will ich zunächst die anatomischen Daten ins Gedächtnis zurückrufen.

Die Kieferhöhle füllt den ganzen Körper des Oberkiefers aus; sie ist die geräumigste aller Nasen-Nebenhöhlen. Die Gestalt der Kieferhöhle ist pyramidenförmig. Die Basis der Pyramide liegt an der lateralen Nasenwand, die Spitze entspricht dem Processus zygomaticus. Die obere Wand wird gebildet von der Facies orbitalis. Die hintere Wand entspricht der dünnen Facies infratemporalis mit dem Tuber maxillare. Die vordere Wand, Facies anterior, entspricht an der Oberfläche etwa der Gegend der Fossa canina. Die Facies anterior ist durch eine scharfe Leiste, der Crista infrazygomatica, von der Facies infratemporalis getrennt. Die Facies anterior ist mehr oder weniger in die Kieferhöhle eingebogen, die Facies infratemporalis S-förmig verbogen.

Der Boden der Kieferhöhle folgt in seinem Verlauf dem Alveolarfortsatz. Er hat seine tiefste Stelle etwa dem ersten Molaren entsprechend, steigt nach hinten etwas und nach vorne sehr stark an. Er ist praktisch wichtig wegen der Lagebeziehung der Zahnalveolen zur Kieferhöhle; denn

1. können Erkrankungen der Zahnwurzeln und die sie begleitenden Prozesse der Zahnalveolen auf die Kieferhöhle sich fortpflanzen, und
2. ist die Kenntnis der Beziehungen der einzelnen Alveolen zur Kieferhöhle wegen der häufig stattfindenden Eröffnung der Kieferhöhle von einer Zahnalveole aus wichtig.

Die räumlichen Verhältnisse des Kieferhöhlenbodens können in beiden Kieferhöhlen sehr verschieden sein. Während einmal der Boden der Kieferhöhle durch eine mächtige spongiöse Knochenschicht von den Zahnalveolen getrennt ist, reicht ein andermal der Kieferhöhlenboden tief in den Alveolarfortsatz des Oberkiefers hinab.

Diese Verschiedenheit in der Aushöhlung des Alveolarfortsatzes rührt von dem verschiedenen Grade der Resorption der Spongiosa her, welche bei der Entwicklung der einzelnen Kieferhöhlen statthat. Davon weiter unten.

Die Größe des Ostium maxillare schwankt von 2 bis 19 mm größtem Durchmesser, seine Lage findet sich unter dem Dache des Sinus und nach hinten von der durch den Canalis nasolacrimalis bedingten Vorwölbung. Die Lage der Öffnung ist sehr versteckt und

hoch. Außer dem Ostium kommt in 10 % aller Fälle ein Ostium maxillare accessorium vor, das meist in der hinteren Nasenfontanelle gelegen ist. Auch die Größe dieses Ostiums schwankt beträchtlich.

Die Größe der ganzen Kieferhöhle unterliegt normalerweise bedeutenden Schwankungen; hierüber gibt folgende Tabelle nach Raschreiter Aufschluß:

Kieferhöhle	Höhe	Breite des Sinus maxillaris (in Millimeter)	Tiefe
64	19	25	21
64	29	25	21
64	32	28	33
64	32	25	34
64	32	24	32
64	33	22	34
64	39	25	30

Die verschiedene Weite der Kieferhöhle wird durch ihre Entstehungsweise verständlich. Sie ist das Produkt einer Knochenresorption, die an der lateralen Wandung der Nasenhöhle beginnt und dort eine Höhle erzeugt, die bei der Geburt nur etwa die Größe einer halben Erbse besitzt. Mit dem Wachstum des Oberkiefergerüstes vergrößert sie sich immer mehr durch Resorption der vorhandenen Knochensubstanz. Die Resorption kann einen größeren oder geringeren Umfang annehmen, sie kann sich auf den Bereich des eigentlichen Oberkieferkörpers beschränken, oder von da aus auch auf die verschiedenen Fortsätze des Kiefers und auf benachbarte Knochen übergreifen. Dehnt sich die Resorption sehr weit über den gewöhnlichen Bereich hinaus aus, so kommt es zur Erweiterung der Kieferhöhle durch Nebenbuchten. Kommt andererseits die Resorption frühzeitig zum Stillstand, oder ist sie unzureichend, so entstehen verengte Kieferhöhlen.

Wie schon oben angedeutet, sind die Erweiterungen der Kieferhöhle durch Nebenbuchten wegen der Beziehungen der Kieferhöhle zu den Zähnen von größtem Interesse.

Mich interessiert in dieser Arbeit naturgemäß die wichtigste Erweiterung der Kieferhöhle, nämlich die Alveolarbucht besonders.

Während normalerweise der Boden der Höhle sich ungefähr in der Höhe des Bodens der Nasenhöhle befindet, kann er bei stark ausgebildeter Alveolarbucht bis 11 mm tiefer als der Boden der Nasenhöhle stehen. Die Breite der Alveolarbucht kann bis zu 15 mm betragen. Die trennende Schichte zwischen Zahnalveolen und Kieferhöhle besteht erstens aus dem Alveolardach, zweitens aus dem Kieferhöhlenboden und drittens aus einer verschieden dicken Schichte zwischengelagerter spongiöser Knochensubstanz. Je tiefer die Alveolarbucht hinabreicht, umsomehr schwindet die spongiöse Zwischenlage und bei tiefer Ausbuchtung besteht nur eine dünne, solide Knochen-

platte von 2 bis 1 mm Dicke oder noch weniger. Bei zirkumskripter Resorption dieser dünnen Platte kann sogar ein vollkommener Defekt des Kieferhöhlenbodens an der betreffenden Stelle vorhanden sein. Die Alveolen der Wurzeln der Molaren ragen unter diesen Umständen in die Kieferhöhle hinein. Entzündungen der Wurzelhaut sind bei diesem Tiefstande nur durch eine dünne Knochenlamelle von der Schleimhaut der Höhle getrennt und können sich daher leicht in sie fortpflanzen. Der Übergang wird noch wesentlich erleichtert, wenn, wie gesagt, stellenweise die Knochenwandung der Alveole fehlt und die Wurzelhaut direkt mit dem Periost der Höhle im Zusammenhäng steht. Betrachtet man die großen Unterschiede in der Dicke des Alveolarfortsatzes, so kann man verstehen, weshalb manche Patienten, obwohl sie in beiden Oberkiefern nichts als kariöse Wurzeln haben und bereits zahlreiche Periostitiden durchgemacht hatten, niemals an einer Affektion der Kieferhöhle leiden, während andere bei nahezu intaktem Gebiß durch eine relativ geringfügige Periostitis einer Zahnwurzel eine eitrige Affektion ihrer Kieferhöhle erwerben.

Außer der beschriebenen Alveolarbucht, welche die Kieferhöhle nach unten zu auf Kosten der Spongiosa des Alveolarfortsatzes erweitert, weist die Kieferhöhle gelegentlich auch nach anderen Richtungen hin infolge vermehrter Resorption Erweiterungen auf. Der Vollständigkeit halber möge die Besprechung der übrigen Erweiterungen der Kieferhöhle folgen.

Die Gaumenbucht entsteht, wenn die Resorption sich medianwärts in den harten Gaumen hineinbegibt. In diesem Falle befindet sich ein Hohlraum zwischen dem knöchernen Boden der Nasenhöhle und dem knöchernen Dach der Mundhöhle. In diesen Raum können die Alveolen der Eckzähne frei hineinragen und Entzündungen der Wurzelhaut oder Eiterungen an ihren Wurzeln leichter als sonst auf die Kieferhöhle übergreifen. Selbst Wurzelhautentzündungen der Schneidezähne vermögen unter diesen Umständen die Kieferhöhle in Mitleidenschaft zu ziehen, auch wenn ihre Alveolenwandung noch nicht in der Gaumenbucht gelegen ist.

Die Infraorbitalbucht ist bedingt durch Erweiterung gegen den Stirnfortsatz des Oberkiefers hin und nach dem Boden der Augenhöhle.

Ist der mit dem Jochbein in Verbindung stehende Fortsatz des Oberkiefers ausgehöhlt und diese Aushöhlung in eine Aushöhlung des Jochbeines selbst fortgesetzt, so sprechen wir von einer Jochbeinbucht.

Diese Jochbeinbucht ist wichtiger als allgemein angenommen wird. Ich habe feststellen müssen, daß in den Fachbüchern der Röntgenologie der normalen Kieferhöhle die Jochbeinbucht recht stiefmütterlich behandelt wird. So habe ich in keinem einschlägigen

Werk und in keiner wissenschaftlichen Abhandlung eine Berücksichtigung und Würdigung der Jochbeinbucht gefunden. Und doch ist gerade die Jochbeinbucht meines Erachtens in röntgenologischer Beziehung außerordentlich wichtig — für die Interpretation pathologischer Fälle. Es gehört leider nicht in den Rahmen dieser Arbeit auf die Jochbeinbucht näher und speziell einzugehen, aber ich gedenke späterhin meine dahingehenden, jedoch noch nicht abgeschlossenen Untersuchungen zu veröffentlichen. Ich habe mich hier lediglich auf die Darstellung der normalen Kieferhöhle und ihre Beziehungen zu den Zähnen im Röntgenbild zu beschränken.

Zum Zwecke der Oberkieferhöhlenuntersuchungen habe ich einige 40 Röntgenaufnahmen von Schädeln aus der Sammlung des Zahnärztlichen Universitäts-Instituts in München vorgenommen. Ich habe feststellen müssen, daß die Interpretation der Bilder nicht immer richtig ist; dies geht aus meinen Ausführungen hervor.

Betrachten wir eine Reihe enoraler Röntgenaufnahmen der normalen Kieferhöhle, so sehen wir als Charakteristikum dieser Bilder stets scharfe Linien und Striche eingezeichnet.

Bei dieser Betrachtung drängen sich unwillkürlich zwei Fragen auf, die ich im folgenden behandeln und beantworten möchte:

1. was bedeuten diese Linien und Striche und
2. wie kommen sie zustande?

Die Beantwortung der zweiten Frage gibt uns den Schlüssel zur Erkenntnis der ersten, d. h. wir brauchen nur die logischen Folgerungen aus der Antwort auf die zweite Frage zu ziehen und werden dann ohne große Schwierigkeit, ich möchte fast sagen zwangsläufig, auf die Bedeutung dieser Linien hingewiesen. Wir wären also in der Lage die erste Frage ebenfalls zu beantworten.

Um die Frage des Zustandekommens der Linien und Striche klar und übersichtlich behandeln zu können, müssen wir uns kurz mit den Eigenschaften der Röntgenstrahlen beschäftigen.

Die Röntgenstrahlen besitzen die Fähigkeit, Körper (Muskel, Knochen) mehr oder minder zu durchdringen. Dabei spielen zwei physikalische Momente, nämlich

1. das spezifische Gewicht und
2. die Dicke des zu untersuchenden Objektes eine ausschlaggebende Rolle. Mit anderen Worten: das untersuchte Objekt leistet dem Durchdringungsvermögen der Röntgenstrahlen einen Widerstand, der sich mit zunehmendem spezifischen Gewicht der Objekte vergrößert und je dicker das Objekt ist, desto weniger Strahlen werden durchgelassen. Kupfer, Gold, Quecksilber, Blei lassen die Röntgenstrahlen im Ver-

gleich mit Aluminium, Porzellan und Paraffin nur minimal durch, entsprechend ihres höheren spezifischen Gewichtes. Vom menschlichen Körper lassen die Weichteile, welche aus Elementen mit leichterem spezifischen Gewicht gebildet sind, die Röntgenstrahlen fast völlig durch, wogegen Knochen, die aus spezifisch schwereren Elementen bestehen, den Röntgenstrahlen nur teilweisen Durchgang gewähren.

Bildlich übersetzt, wird sich das vorher Gesagte folgendermaßen darstellen:

Fig. 1.

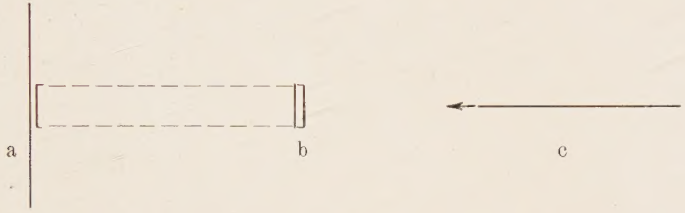

a = Film b = Blei c = Röntgenstrahlen

Schicke ich die Röntgenstrahlen durch dieses 1 mm starke Stück Blei von hohem spezifischen Gewicht, so wird sich auf dem Röntgenbild ein starker Schatten zeigen. Um nun von dem spezifisch wesentlich leichteren Aluminium einen Schatten von gleicher Intensität zu erreichen, schichte ich in der Richtung des Einfall-Strahles so viele Platten Aluminium aufeinander, bis ich das gleiche Schattenbild des Bleies erreicht habe.

Die Darstellung dieses Bildes zeigt sich folgendermaßen:

Fig. 2.

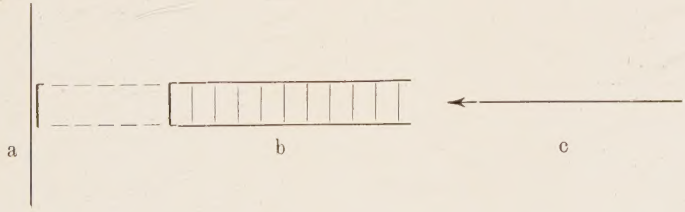

a = Film b = Aluminium c = Röntgenstrahlen

Diese Gedankengänge übertragen wir nun auf den Knochen. Da der Knochen überall ein gleiches spezifisches Gewicht hat, so können beim Knochen nur in der Dicke Unterschiede bestehen. Es ist uns klar, daß dünner Knochen leichter zu durchzeichnen ist als dicker. Es müssen also in der Richtung des Einfall-

Strahles dicke, wenn auch schmale Knochenschichten sein, die auf den enoralen Bildern der Kieferhöhle derartig starke Linien und Striche einzeichnen.

Daß dies tatsächlich der Fall ist, zeigt folgende Zeichnung:

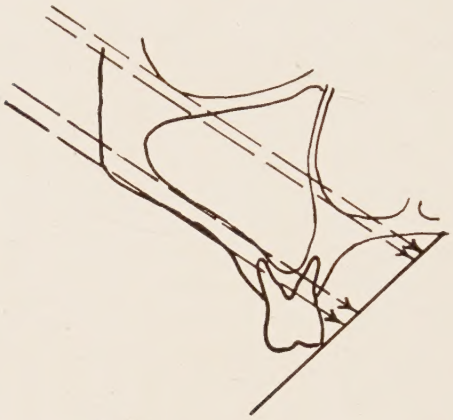

Fig. 3.

Damit ist die Frage: Wie kommen die Linien und Striche bei enoralen Röntgenaufnahmen der normalen Kieferhöhle zustande, beantwortet.

An Hand der eben gewonnenen Erkenntnis wird es uns nicht mehr allzu schwer fallen, die Frage nach der Bedeutung dieser Linien zu beantworten.

Zu diesem Zwecke nehmen wir ein Skelett-Präparat zur Hand und betrachten uns die Knochenplastik, welche die Kieferhöhle umgibt. Wir können uns geradezu ohne Röntgenbild vorstellen, wie die Projektion der Kieferhöhle am Röntgenbild aussehen muß. Wir haben röntgenologisch denken und sehen gelernt.

Ich habe absichtlich von der Norm abweichende Einstellungen gewählt:

1. um den Beweis zu erbringen, wie wichtig es ist, größtes Augenmerk auf die richtige Einstell-Technik zu richten und
2. um vor allem zu zeigen, wie verschiedentlich die normale Kieferhöhle im Röntgenbild aussehen kann.

Zunächst will ich an Hand einer schematischen Zeichnung den häufigsten Befund einer Kieferhöhle an einer enoralen Aufnahme beschreiben:

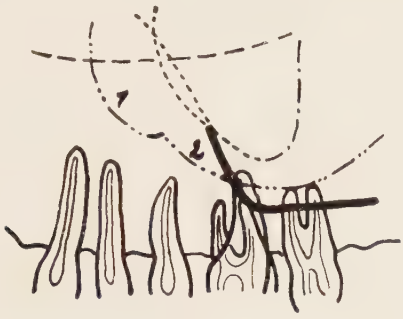

Fig. 4.

— — — — — = Nasenboden
— · · — · · — = Kieferhöhlenboden
1 = Recessus anterior
2 = Recessus posterior
———— = Corpus ossis zygomatici
. . . . . = Facies anterior
— · — · — = Facies infratemporalis

Interessant ist die Linienbildung der lateralen Wände der Kieferhöhle. Man bezeichnet sie gewöhnlich als V-Schatten. Die vorderen Teile des V-Schattens kreuzen sich an zwei Stellen. Das hat darin seinen Grund, weil die Facies anterior mehr oder weniger in die Kieferhöhle eingebogen ist. Deshalb zeichnet sich eine und dieselbe Wand häufig, nicht immer mit zwei Linien ab, die sich an einer oder zwei Stellen kreuzen. Die punktierten Linien entsprechen also der Facies anterior, die gestrichelt-punktierte Linie stellt die Facies infratemporalis dar. Der Kieferhöhlenboden ist als gestrichelt-doppelt punktierte Linie eingetragen und zwar entspricht der vordere Teil (1) dem Recessus anterior, der hintere Teil (2) dem Recessus posterior. Die schwarze Linie bezeichnet den Schatten des Corpus ossis zygomatici. Die gestrichelte Linie entspricht dem Nasenboden. Nach Parmas Auffassung (Zahnärztliche Röntgendiagnostik, Berlin-Wien, Urban und Schwarzenberg 1929, S. 89ff.) zeichnet sich im Röntgenbild die laterale Nasenwand, bezw. die mediale Kieferhöhlenwand, was dasselbe ist, ab. Daß diese Auffassung eine irrige sein muß, geht aus meinen Ausführungen einwandfrei hervor.

Wollte man die laterale Nasenwand bezw. mediale Kieferhöhlenwand im Röntgenbild zur Darstellung bringen, so müßte man den Einfall-Strahl gleichgerichtet mit der Nasenwand einwirken lassen. Diese Einstellung kommt bei enoralen Aufnahmen der Kieferhöhle niemals in Frage.

Im folgenden greife ich einige besonders charakteristische Aufnahmen zur näheren Erläuterung heraus.



Fig. 5.

Skizze zu Fig. 5

In Figur 5 präsentiert sich die Facies anterior als eine einheitliche, scharf gezeichnete Linie. Der Recessus anterior ist fast von der Facies anterior überzeichnet und reicht bis an die verlängerte Achse des ersten Prämolaren, ist also ziemlich klein. Der Recessus posterior ist als feine nach hinten oben ziehende Linie am Röntgenbild zu verfolgen. Über die Wurzeln des ersten und zweiten Molaren und über den noch nicht durchgebrochenen Weisheitszahn legt sich die dichte Zeichnung des Corpus zygomat.

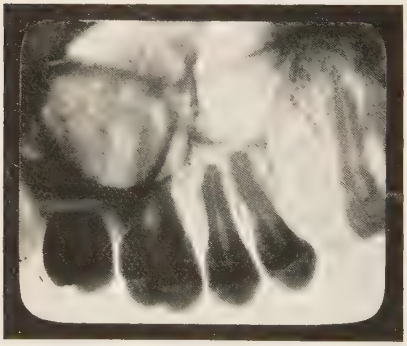

Fig. 6.

Skizze zu Fig. 6.

S = Septum osseum.

In dieser Figur sehen wir deutlich, wie sich die vorderen Teile des V-Schattens an zwei Stellen kreuzen. Die Kieferhöhle erscheint besonders groß; man sieht den Recessus anterior bis über die verlängerte Achse der leeren Alveole des Eckzahnes hinausreichen. Der Recessus posterior deckt sich teilweise mit der Facies anterior. Über den zweiten Molaren, dessen palatinale Wurzel in die Kieferhöhle hineinprojiziert ist, läßt sich die fast homogene Zeichnung des Os zygomat. verfolgen. Noch eine Linie (S) ist zu erwähnen. Sie zieht vom Nasenboden zum Recessus anterior. Die Linie entspricht einem Septum osseum. Bekanntlich ist der Kieferhöhlenboden oft durch septa ossea geteilt. Teilen die Septa ossea die Kieferhöhle in selbständige Höhlen, so spricht man von Sinus secundarii.

Fig. 7.

Skizze zu Fig. 7.

M O = Margo orbitae.

In Figur 7 sehen wir eine scharf gezeichnete bogenförmige Linie (MO), die den Nasenboden fast berührt. Sie entspricht dem lateralen Teil des kompakten Margo orbitae. Das Auge ist zwar von der Lippe ziemlich weit entfernt, aber man muß bedenken, daß der untere Rand der Orbita vom Kieferhöhlenboden nur etwa 2 cm entfernt ist. Außerdem überragt die Orbita lateralwärts die Kieferhöhle, so daß es sehr leicht ist einen Teil der Orbita einzuzeichnen. Die Facies anterior überdeckt den Recessus anterior vollständig. Der mächtige Schatten des Os zygomat. legt sich teilweise über die Kronen des zweiten und dritten Molaren.

In Figur 8 reicht der Kieferhöhlenboden bis an die Kronen der Molaren. Dies weist auf eine ziemlich steile Einstellung hin. Die scharf bogenförmig gezeichnete Linie oberhalb des Kieferhöhlenbodens reicht bis weit unter den Nasenboden und kreuzt denselben an zwei Stellen. Sie entspricht der Orbita. Die Orbita deckt sich in Figur 8 mit der Facies anterior und der Facies infratemporalis der Kieferhöhle. Der Schatten des Os zygomaticum

ist besonders breit eingezeichnet. Man beachte, wie schön sich bei dieser Einstellung die palatinale Wurzel des ersten Molaren einzeichnet.

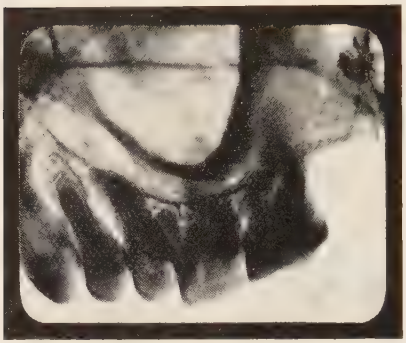

Fig. 8.



Skizze zu Fig. 8.

Zum Schlusse bringe ich die Darstellung der Beziehungen der Zahnwurzeln zum Kieferhöhlenboden. Die beiden Schneidezähne stehen in Beziehungen zum Boden der Nasenhöhle. Der Eckzahn liegt dem Übergang des Bodens der Nasenhöhle in ihre laterale Wandung am nächsten. Der erste Prämolar hat weder zur Nasenhöhle noch zur Kieferhöhle irgendwelche Beziehungen, seine Wurzeln liegen vor dem retroalveolären Spongiosaraum. Der zweite Prämolar nähert sich dem vorderen ansteigenden Teil des Bodens des Sinus maxillaris. Die Wurzeln des ersten Molaren treten in enge Beziehungen zum Boden des Sinus, ebenso die Wurzeln des zweiten und dritten, die aber meist etwas weiter vom Boden der Kieferhöhle entfernt bleiben. Die Gaumen- und Wangenwurzeln der Molaren umfassen von der Wangen- und Gaumenseite her den Boden des Sinus maxillaris. Man sieht häufig an Röntgenbildern, daß die palatinalen Molarenwurzeln in die Kieferhöhle hineinprojiziert sind. Dies ist natürlich nur eine Täuschung; denn man kann um die Wurzeln herum die periodontale Spalte, ja selbst die Struktur des Processus alveolaris feststellen.

Die Wichtigkeit, die Beziehungen der Zähne bezw. der Zahnwurzeln zur Kieferhöhle zu kennen, erhellt aus der Bedeutung für die Interpretation pathologischer Fälle. Erst wenn wir über die normalen Verhältnisse der Kieferhöhle und ihre Beziehungen zu den Zähnen röntgenologisch klar sehen gelernt haben, wird es uns gelingen, die Pathologie im Röntgenbilde richtig zu beurteilen.

Schrifttum

Cieszinsky, A., Die Röntgenuntersuchung der Zähne und Kiefer. Verlag J. H. Barth, Leipzig 1913.

Corning, H. K., Lehrbuch der topographischen Anatomie. München, Verlag von J. F. Bergmann 1923.

Hajek, M., Pathologie und Therapie der entzündlichen Erkrankungen der Nebenhöhle der Nase. Leipzig-Wien, Franz Deuticke 1926.

Leix, R, Grundzüge der zahnärztlichen Elektrotherapie und Röntgenologie. Berlinische Verlagsanstalt, Berlin 1920.

Leix, R., Einführung in die zahnärztliche Röntgenologie. München, Verlag von J. F. Bergmann 1923.

Parma, C., Zahnärztliche Röntgendiagnostik. Berlin-Wien, Urban und Schwarzenberg 1929.

Port-Euler, Lehrbuch der Zahnheilkunde. München, Verlag v. J. F. Bergmann 1929.

Rauber-Kopsch, Lehrbuch und Atlas der Anatomie des Menschen, Bd. II. Leipzig, Georg Thieme 1922.

Schneider, O., Klinische Vorlesungen.

Wetzel, G., Lehrbuch der Anatomie für Zahnärzte. Jena, Verlag von Gustav Fischer 1922.

Lebenslauf.

Ich wurde am 20. Februar 1905 zu München geboren. In München besuchte ich das Luitpold-Gymnasium, nach dessen Auflösung das Theresien-Gymnasium und legte dort anfangs 1926 die Reifeprüfung ab.

Im Mai 1926 bezog ich die Universität zu München. Nach einem philosophischen Semester begann ich das Studium der Medizin und Zahnheilkunde. Nach Ablegung der zahnärztlichen Vorprüfung habe ich mein Studium in München beendet. Die Approbation als Zahnarzt erhielt ich am 10. Juni 1930.